

Ablación con TSH recombinante

Un nuevo protocolo para ablación de remanentes tiroideos postquirúrgicos luego de la administración de TSH Recombinante (rhTSH) en pacientes con carcinoma diferenciado de tiroides: Resultados iniciales de un estudio prospectivo

Fabián Pitoia*, Elías El Tamer**, Eugenia Salvai*, Hugo Niepomniszcze*

* División Endocrinología - Hospital de Clínicas UBA; ** Centro de Medicina Nuclear CNEA-UBA; Ciudad Autónoma de Buenos Aires.

Glánd Tir Paratir 2006; (15): 10-13

Resumen

Para efectuar la ablación postoperatoria con rhTSH generalmente es necesario confirmar que la tiroidectomía fue casi completa, ya que una dosis elevada de radioyodo podría originar una tiroiditis actínica del remanente, por lo que sería necesario emplear 2 kits de rhTSH. Nosotros proponemos un esquema alternativo para ablación con el uso de un único kit (2 ampollas) de rhTSH. Para ello hemos evaluado la eficacia de la ablación luego del empleo de este protocolo en 2 pacientes con diagnóstico de carcinoma diferenciado de tiroides.

Palabras clave: TSH recombinante, cáncer, tiroides, ablación.

Summary

Recombinant human TSH-aided radioiodine ablation in patients with differentiated thyroid carcinoma (DTC): A novel protocol to detect thyroid remnant before the radioiodine dose.

In order to perform rhTSH-aided thyroid remnant ablation (TRA) after surgery, it is generally necessary to confirm that the total thyroidectomy has been almost complete. Otherwise, a high radioiodine dose might be hazardous due to the possibility of thyroid remnant actinic thyroiditis. Considering this, it would be necessary to use two rhTSH kits (one for diagnostic purposes and the other one to administer the ¹³¹I dose). In this study, we propose an alternative protocol for TRA after the use of one kit of rhTSH in two patients to evaluate the efficacy of such a protocol.

Key words: recombinant human TSH, cancer, thyroid, ablation.

Introducción

El carcinoma diferenciado de tiroides (CDT) que incluye a las variedades papilar y folicular, presenta un pronóstico excelente luego del tratamiento inicial, que habitualmente incluye la tiroidectomía total y la ablación con radioyodo de los remanentes tiroideos post quirúrgicos¹. Para la administración del radioyodo es necesario obtener un nivel adecuado de captación por el tejido tiroideo remanente, canceroso o no, luego de la cirugía, o por los focos metastáticos. Para lograr este objetivo es necesario suspender la terapia hormonal supresiva tiroidea

(THST), la cual se logra generalmente por la administración de dosis suprafisiológicas de levotiroxina. La suspensión del tratamiento con hormona tiroidea determina una elevación progresiva de los niveles endógenos de TSH. La mayoría de los investigadores consideran que el valor necesario para lograr este estímulo del tejido tiroideo se logra luego de 4 a 6 semanas de suspensión de la THST (niveles de TSH superiores a 25 mUI/L)^{2,3}. La suspensión de la levotiroxina puede estar asociada con signos y síntomas de hipotiroidismo severo, el cual generalmente es pobremente tolerado. El uso de rhTSH evita la suspensión de la THST, a la vez que permite de manera eficaz realizar el seguimiento de los pacientes con CDT.

Debido a la disponibilidad de esta droga, en

Recibido para publicación: 04/06

Aceptado: 10/06

Correspondencia: Fabián Pitoia
e.mail: fpitoia@intramed.net

el período comprendido desde 1997 hasta 2004 más de 30 centros alrededor del mundo presentaron más de 400 pacientes con CDT a los que se les administró rhTSH antes de una dosis de RI para ablación de remanentes normales, o para el tratamiento de enfermedad local o metastática. Recientemente, Luster y col.⁴ analizaron y resumieron los datos presentados en la bibliografía hasta el momento con respecto al uso de la rhTSH como adyuvante terapéutico en el CDT.

Para efectuar la ablación postoperatoria con rhTSH generalmente es necesario confirmar que la tiroidectomía total fue casi completa, ya que una dosis elevada de radioyodo podría originar una tiroiditis actínica del remanente, por lo que sería necesario emplear 2 kits de rhTSH, uno para realizar el estudio diagnóstico y el otro para administrar la dosis ablativa.

Realizamos este estudio con el objeto de proponer un esquema alternativo para ablación con el uso de un único kit (2 ampollas) de rhTSH y evaluar la eficacia de la ablación luego del empleo de este protocolo.

Sujetos y Métodos

Hasta el momento, se incluyeron dos pacientes de sexo femenino con diagnóstico de carcinoma papilar de tiroides estadio I, de 24 y 78 años de edad, respectivamente.

Luego de la tiroidectomía total, se inició terapia de reemplazo con triyodotironina 40 ug/día. Esta terapia se continuó hasta 2 días después de la administración de la dosis ablativa de I¹³¹ cuando se inició el tratamiento con levotiroxina. Con el resultado de la anatomía patológica confirmando la presencia de neoplasia, se inició una dieta con bajo contenido en yodo 10 días antes de la administración de la dosis de radioyodo. Se administró 0,9 mg de rhTSH (Thyrogen®) por vía intramuscular el primer día (Día 1), se repitió una nueva dosis de 0,9 mg de rhTSH el Día 2. El mismo día 2, cada paciente recibió una dosis trazadora de I¹³¹ de 100 µCi. Al tercer día se efectuó el centellograma tiroideo (Fig. 1). Al comprobarse la presencia de pequeños remanentes posquirúrgicos en el lecho tiroideo, se administró inmediatamente después, una dosis ablativa de radioyodo de 100 mCi en ambos pacientes. Se

determinó el nivel de tiroglobulina (Tg) en el Día 5. A la semana de administrada la dosis ablativa de I¹³¹, se realizó un rastreo corporal total (RCT) (Fig. 2).

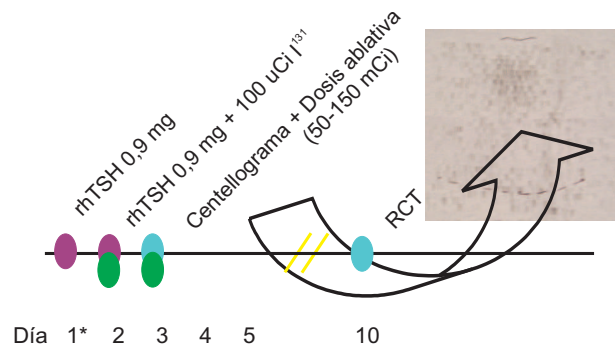


Figura 1: Protocolo empleado para ablación posquirúrgica utilizando TSH recombinante (rhTSH). Centellograma tiroideo luego de la administración de 100 µCi de radioyodo en la primer paciente demostrando captación en el lecho tiroideo. RCT: rastreo corporal total.

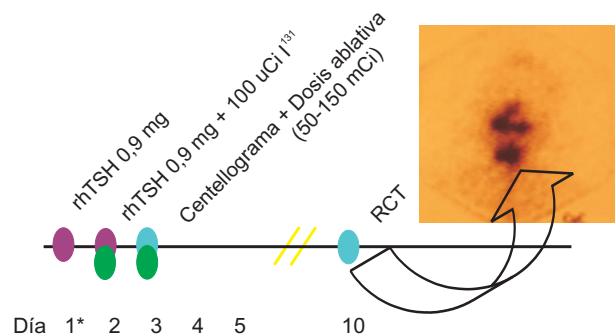


Figura 2: Protocolo empleado para ablación posquirúrgica utilizando TSH recombinante (rhTSH). Rastreo corporal total (RCT) luego de la administración de 100 µCi en la primer paciente confirmando la captación en el lecho tiroideo.

Resultados

Los niveles de Tg estimulados fueron de 3 y 1,2 ng/ml, respectivamente. El centellograma tiroideo inicial demostró la presencia de pequeños restos tiroideos en el lecho que fue confirmada posteriormente con el RCT luego de la administración de la dosis ablativa de radioyodo (100 mCi I¹³¹). Un nuevo RCT luego de 100 mCi I¹³¹, administrado luego de rhTSH entre 6 y 8 meses después, confirmó la eficacia de la ablación postquirúrgica con radioyodo en am-

bos casos. El nivel estimulado de Tg en ese momento fue indetectable, por lo que se consideró que ambos pacientes se encontraban libres de enfermedad.

Discusión

En la experiencia publicada hasta el momento, la ablación luego de la administración de rhTSH ha sido eficaz en la mayoría de los casos cuando se utilizaron dosis iguales o superiores a 30 mCi⁵⁻¹².

Recientemente, Pacini y col.¹³ presentaron los resultados del primer estudio prospectivo, randomizado y multicéntrico luego de la administración de 100 mCi en 2 situaciones: después de rhTSH o luego de la suspensión de la terapia hormonal de reemplazo tiroidea. Los resultados publicados demostraron que los porcentajes de ablación fueron similares en ambas situaciones. Sin embargo, Pacini y col.⁸ previamente, habían demostrado que una dosis estándar de 30 mCi de I¹³¹ era menos efectiva para ablacionar remanentes tiroideos cuando los pacientes fueron preparados con rhTSH (54%) que cuando fueron preparados luego de la suspensión hormonal (84%). Estos autores explicaron esta diferencia debido al *clearance* acelerado del radioyodo observado habitualmente en los pacientes eutiroideos, lo que seguramente llevaría a una disminución del efecto terapéutico del yodo radioactivo en estos casos. Nosotros pensamos que la razón principal para tal diferencia podría tener que ver con el contenido de yodo orgánico presente en la hormona sintética de levotiroxina. Este yodo orgánico competiría con el radioyodo y podría disminuir su eficacia. Es por ello que cuando utilizamos una dosis de radioyodo luego de rhTSH rotamos la levotiroxina por T₃ aproximadamente 1 mes antes, debido a que esta última posee un menor contenido de yodo estable que el de la levotiroxina. Probablemente, esto lleve a una mayor captación por el remanente tiroideo y por ende, a una mejor ablación del mismo¹⁴. Siguiendo esta misma lógica, Bárbaro y col.⁹ administraron una dosis ablativa de 30 mCi y compararon a dos grupos similares de pacientes. Los pacientes que recibieron la ablación luego de rhTSH, discontinuaron la terapia con levotiroxina desde el día antes de la primera inyec-

ción de rhTSH hasta el día de la administración de la dosis terapéutica. La yoduria fue significativamente menor que la observada en 16 pacientes que recibieron Thyrogen[®] para uso diagnóstico y comparable a la observada en los pacientes hipotiroideos. En el seguimiento, el éxito de la ablación fue similar en ambos grupos (rhTSH e hipotiroideos), una diferencia importante considerando el estudio de Pacini⁸. Por otro lado, se ha demostrado una mayor permanencia del radioyodo en los remanentes y menor efecto sistémico luego de realizar estudios dosimétricos después del uso de rhTSH¹⁵. Toda esta evidencia sugiere que la dosis de radioyodo necesaria para ablacionar correctamente los remanentes postquirúrgicos no debiera ser superior a la que se requiere en el estado hipotiroideo, como también lo hemos demostrado en algunas de nuestras investigaciones¹⁶⁻¹⁷.

En conclusión, la ablación postoperatoria luego de la administración de rhTSH parece ser una modalidad efectiva. El uso de este novedoso protocolo que combina centellograma y administración posterior de una dosis terapéutica tras la administración de rhTSH evitaría la necesidad de utilizar 2 *kits* para llevar a cabo la ablación, permitiendo disminuir los costos asociados con su uso, a la vez que mejoraría notablemente la calidad de vida de los pacientes con CDT.

Bibliografía

1. Schlumberger MJ. "Papillary and follicular thyroid carcinoma". *N Engl J Med* 1998; 338:297-306.
2. Goldman JM, Line BR, Aamodt RL, Robbins J. "Influence of triiodothyronine withdrawal time on ¹³¹I uptake postthyroidectomy for thyroid cancer". *Journal of Clinical Endocrinology and Metabolism* 1980; 50:734-739.
3. Schlumberger M, Charbord P, Fragu P, Gardet P, Lumbruso J, Parmentier C, Tubiana M. "Relationship between thyrotropin stimulation and radioiodine uptake in lung metastases of differentiated thyroid carcinoma". *Journal of Clinical Endocrinology and Metabolism* 1983; 57:148-151.
4. Luster M, Lippi F, Jarzab B, Perros P, Lassmann M, Reiners C, Pacini F. "rhTSH-aided radioiodine ablation and treatment of differentiated thyroid carcinoma: a comprehensive review". *Endocrine Related Cancer* 2005; 12:49-64.
5. Robbins RJ, Tuttle RM, Sonenberg M, et al. "Radioiodine ablation of thyroid remnants after preparation with recombinant human thyrotropin". *Thyroid* 2001; 11:865-9.
6. Robbins RJ, Larson SM, Sinha N, et al. "A retrospective review of the effectiveness of recombinant hu-

- man TSH as preparation for radioiodine thyroid remnant ablation (brief communication)". *J Nucl Med* 2002; 43:1482-8.
7. Berg G, Lindstedt G, Suurkula M, Jansson S. "Radioiodine ablation and therapy in differentiated thyroid cancer under stimulation with recombinant human thyroid-stimulating hormone (rhTSH)". *J Endocrinol Invest* 2002; 25:44-52.
 8. Pacini F, Molinaro E, Castagna MG, et al. "Ablation of thyroid residues with 30 mCi ¹³¹I: a comparison in thyroid cancer patients prepared with recombinant human TSH or thyroid hormone withdrawal". *J Clin Endocrinol Metab* 2002; 87:4063-8.
 9. Barbaro D, Boni G, Meucci G, et al. "Radioiodine treatment with 30 mCi after recombinant human thyrotropin stimulation in thyroid cancer: effectiveness for postsurgical remnants ablation and possible role of iodine content in L-thyroxine in the outcome of ablation". *J Clin Endocrinol Metab* 2003; 88:4110-5.
 10. Kovatcheva RD, Hadjieva TD, Kirilov GG & Lozanov BS. "Recombinant human TSH in radioiodine treatment of differentiated thyroid cancer". *Nucl Med Rev Cent East Eur* 2004; 7:13-9.
 11. Rizzo L, Sala M, Niepomnisczce H. "TSH recombinante humana: su valor en el tratamiento del cáncer diferenciado de tiroides". En: Novelli JL, Sanchez A. *Seguimiento en el cáncer de tiroides*. UNR Editora. 2005:257-268.
 12. Pitoia F, Tamer EE, Schere DB, Passerieu M, Bruno OD, Niepomnisczce H. "Usefulness of recombinant human TSH aided radioiodine doses administered in patients with differentiated thyroid carcinoma". *Medicina (Buenos Aires)*. 2006; 66:125-30.
 13. Pacini F, Ladenson P, Schlumberger M, et al. "Preparation with thyrotropin alfa is equivalent to thyroid hormone withdrawal as preparation for thyroid remnant ablation in differentiated thyroid carcinoma". *Turk J Endocrinol Metab* 2004; 8:21.
 14. Pitoia F, Degrossi OJ, Niepomnisczce H. "Why should the radioiodine dose be different in patients with differentiated thyroid carcinoma prepared with recombinant human TSH?". *Eur J Nucl Med Mol Imaging* 2004; 31:924; author reply: 924-5.
 15. Luster M, Sherman SI, Skarulis MC, et al. "Comparison of radioiodine biokinetics following the administration of recombinant human thyroid stimulating hormone and after thyroid hormone withdrawal in thyroid carcinoma". *Eur J Nucl Med Mol Imaging* 2003; 30:1371-7.
 16. Pitoia F, El Tamer E, Zanchetta MB, Danilowicz K, Lucas S, Niepomnisczce H. "Niveles séricos de TSH luego de la administración de TSH recombinante en un paciente con carcinoma diferenciado de tiroides e insuficiencia renal terminal". *Revista Argentina de Endocrinología y Metabolismo* 2006; 43 (2):83-89.
 17. Pitoia F, El Tamer E, Salvai ME, Zanchetta MB, Niepomnisczce H. "Comparison of whole body scans (WBS) uptakes after the administration of therapeutic radioiodine doses in patients with metastatic thyroid cancer prepared firstly after thyroid hormone withdrawal and then by using rhTSH". *Thyroid* 2006; 16 (9):901-2.